

Nome: FRANCINE MARIA DE ASSUNCAO LOPES
Médico: Rodrigo Fernando Ferreira | CRM: 8052

Convênio: BRADESCO

Idade: 38
Sexo: Feminino

Exame nr: #3174
Data: 19/7/2022

Procedimento / Exame: Videonasofibrosopia (1)

Preparo

Paciente submetido a anestesia de cavidades nasais: Neotutocaina 2% spray + Decadron solução (Fenilefrina+Neomicina+Dexametasona).

Orientado sobre o tempo do efeito: 15 minutos.

Equipamento de video utilizado: Nasofibrosópio Flexível Machida .

Nariz

Mucosa: Normocoradas
Cornetos: Normotróficos
Meatos: Livres
Septo: desvio anterior do septo nasal para esquerda
Coanas: Livres

Rinofaringe

Parede Posterior: Normocorada
Paredes Laterais: Normocorada
Orifício Tubário: Livres

Hipofaringe: Normocorada

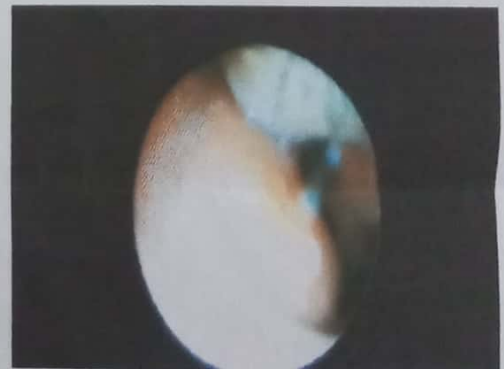
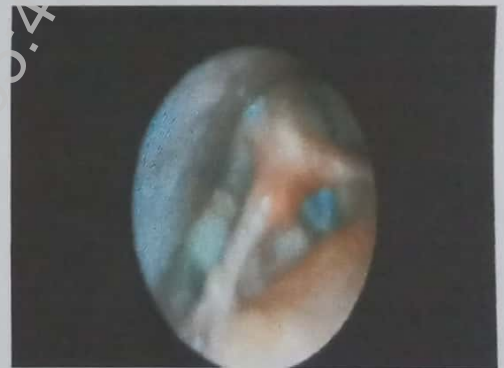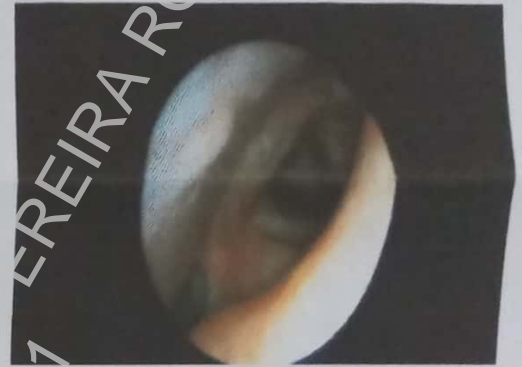Laringe:

Epiglote: Normal
Bordas Vestibulares: Normais
Pregas Vocais:
Aspecto: Normal
Tensão: Normal
Motilidade: Preservada
Hiperemia de aritnóides e região interarritnóidea

Aparelho: Pentax

Conclusão

Desvio do septo nasal
Sinais de laringite posterior

Rodrigo Fernando Ferreira

CRM: 8052