

Nome: ADRIANI MANHANI LIRA

Idade: 44 anos **Sexo:** Feminino **Exame:** Eletrocardiograma

Data: 18/03/2022



Laudo de Eletrocardiograma

Medidas:

Segmento PR: **0.18 ms** / Frequência Cardíaca: **79 bpm** / Duração do QRS: **0.09 ms** / Eixo médio do QRS: **40 graus**

Conclusão:

Alteração de repolarização de parede antero septal. Ritmo sinusal.

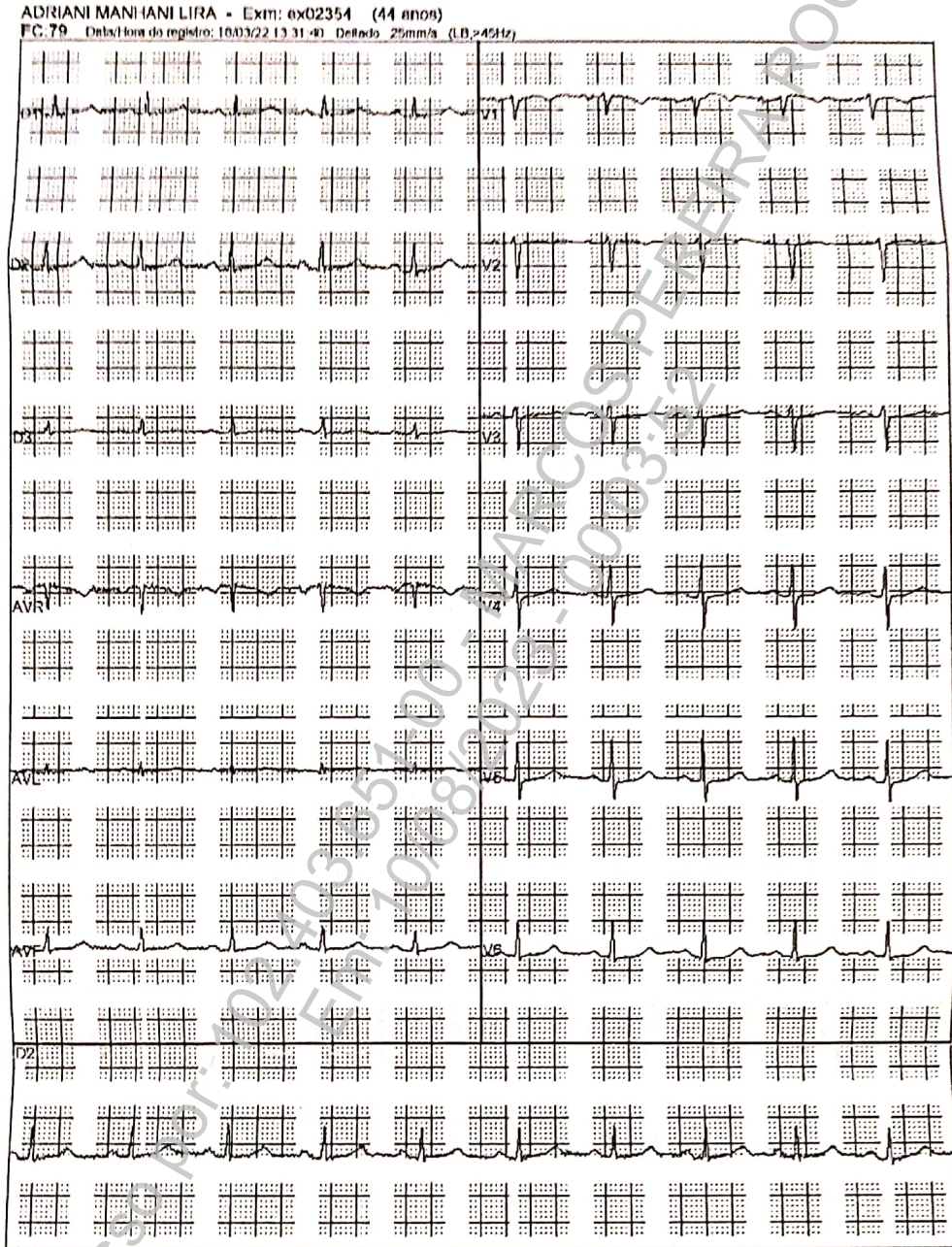
 
Dra. Maria Ap. S. Lopes
Cardiologia
CRM SP 47.905

Dra. Maria Ap. S. Lopes
CRM: 47.905-SP / RQE Nº: 36000
Cardiologia

Documento eletrônico assinado digitalmente.
Validade jurídica assegurada conforme
MP 2.200-2/2001, que instituiu a ICP-Brasil



Nome: ADRIANI MANHANI LIRA



CLÍNICA MEDICMAIS

10,0 mm/mV EcgV8 v1.0.3.9.004 Real © Heartware

Código de Autenticidade: 2D328E

Valor de qualquer exame de diagnóstico depende de análise conjunta do seu resultado e dos dados clínicos-epidemiológicos do(a) paciente