



**NOME:** INDIANARA CORREA  
**MEDICO (a) SOLICITANTE:** BIANCA ELIANE CAUTERO KITTO  
**CONVENIO:** SUS JOINVILLE

**DATA NASCIMENTO:** 13/02/1991  
**DATA EXAME:** 08/11/2021

## Ultrassonografia Mamária

Estudo ultrassonográfico realizado com transdutor linear

za

### COMENTÁRIOS:

Presença de nódulo sólido, hipoecogênico, com contornos lobulados, localizado em QSL às 10 hrs da mama direita, medindo cerca de 1,0 x 0,5 cm, distando da pele cerca de 0,4 cm, nota-se ainda, outro nódulo sólido, hipoecogênico, com contornos regulares, localizado em QSL às 11 hrs da mama direita, medindo cerca de 0,8 x 0,3 cm.

Pele de espessura normal. Complexo areolopapilar sem alterações.

Parênquima mamário de textura heterogênea com predomínio de tecido fibroglandular.

Ausência de linfonodomegalias no prolongamento axilar.

### IMPRESSÃO DIAGNÓSTICA:

Nódulos sólidos em mama direita, comparativamente ao exame realizado em novembro de 2019, não há evidências de alterações significativas.

BI-RADS® US categoria: 3.

Recomendação: Seguimento semestral.

### Digitadora Responsável:

*A interpretação do resultado deste exame e a conclusão diagnóstica são atos médicos, dependem da análise conjunta dos dados clínicos e demais exames do paciente. Este procedimento diagnóstico é um ato médico complexo, com importante componente subjetivo e prove apenas meios para o diagnóstico, portanto não é um método infalível. As conclusões podem sofrer alterações de acordo com a evolução do quadro clínico, preparo para a realização do exame, obesidade e etc.*

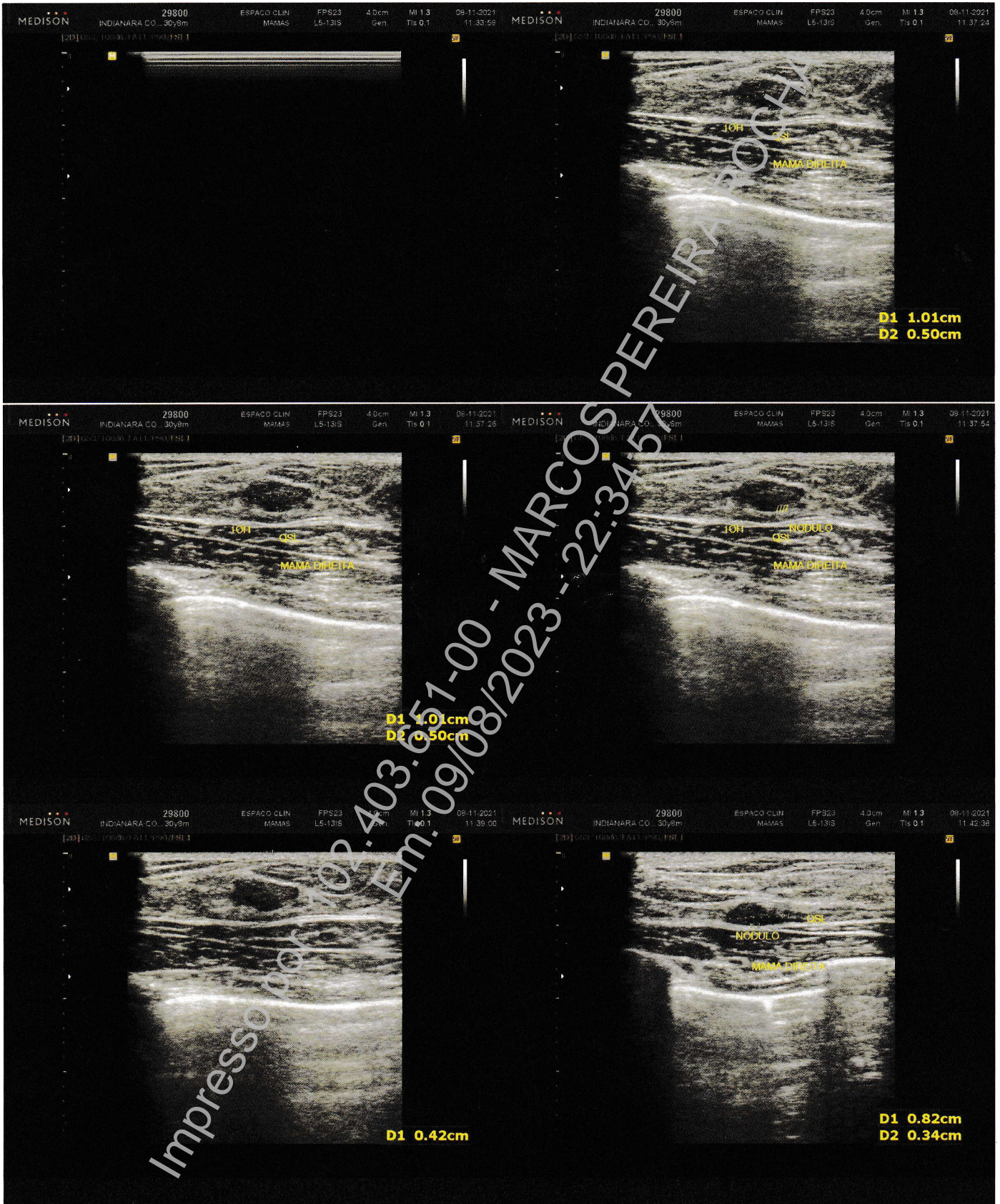
<p>Dr. Marcos de Moraes Mesquita Responsável Técnico CRM/ SC: 25769 RQE/ SC: 16204</p>
--

Impresso por: *gualberto*


Dr. José Guilherme da Costa Pinto  
CRM/ - 6871 21052



Paciente: INDIANARA CORREA  
Data Nascimento: 13/02/1991  
ID: 29800  
Data: 08/11/2021







# Espaço Clin

NOME: INDIANARA CORREA  
MEDICO (a) SOLICITANTE: EDWIGUES GALENDE SOARES  
CONVENIO: US SUS JOINVILLE

DATA NASCIMENTO: 13/02/1991  
DATA EXAME: 27/11/2019

## Ultrassonografia Mamária

Estudo ultrassonográfico realizado com transdutor linear de alta resolução.

**Exames anteriores:** Não disponíveis para comparação.

### COMENTÁRIOS:

Pele de espessura normal. Complexo areolopapilar sem alterações.

Parênquima mamário de textura heterogênea com predomínio de tecido fibroglandular.

Imagens nodulares ovaladas, hipocogênicas, de contornos regulares e maior eixo paralelo à pele, localizadas:

-às 11 horas da mama direita, medindo 1,1 x 1,0 x 0,6 cm, e distando cerca de 3,3 cm do mamilo e 0,3 cm da pele.

-às 10 horas da mama direita, medindo 0,8 x 0,7 x 0,3 cm, e distando cerca de 0,4 cm da pele, periférico.

Ausência de linfonomegalias no prolongamento axilar.

### IMPRESSÃO DIAGNÓSTICA:

Imagens nodulares na mama direita.

Estudo ultrassonográfico sem alterações significativas.

BI-RADS® US categoria: 3.

Recomendação: Seguimento semestral.

### Digitadora Responsável: Amanda Letícia.

A interpretação do resultado deste exame e a conclusão diagnóstica são atos médicos, dependem da análise conjunta dos dados clínicos e demais exames do paciente. Este procedimento diagnóstico é um ato médico complexo, com importante componente subjetivo e prove apenas meios para o diagnóstico, portanto não é um método infalível. As conclusões podem sofrer alterações de acordo com a evolução do quadro clínico, preparo para a realização do exame, obesidade e etc.

Dr. Paulo Rogério Novack  
Responsável Técnico  
CRM/ SC 24.317 RQE/ SC 15.496/ RQE/ SC 15.497

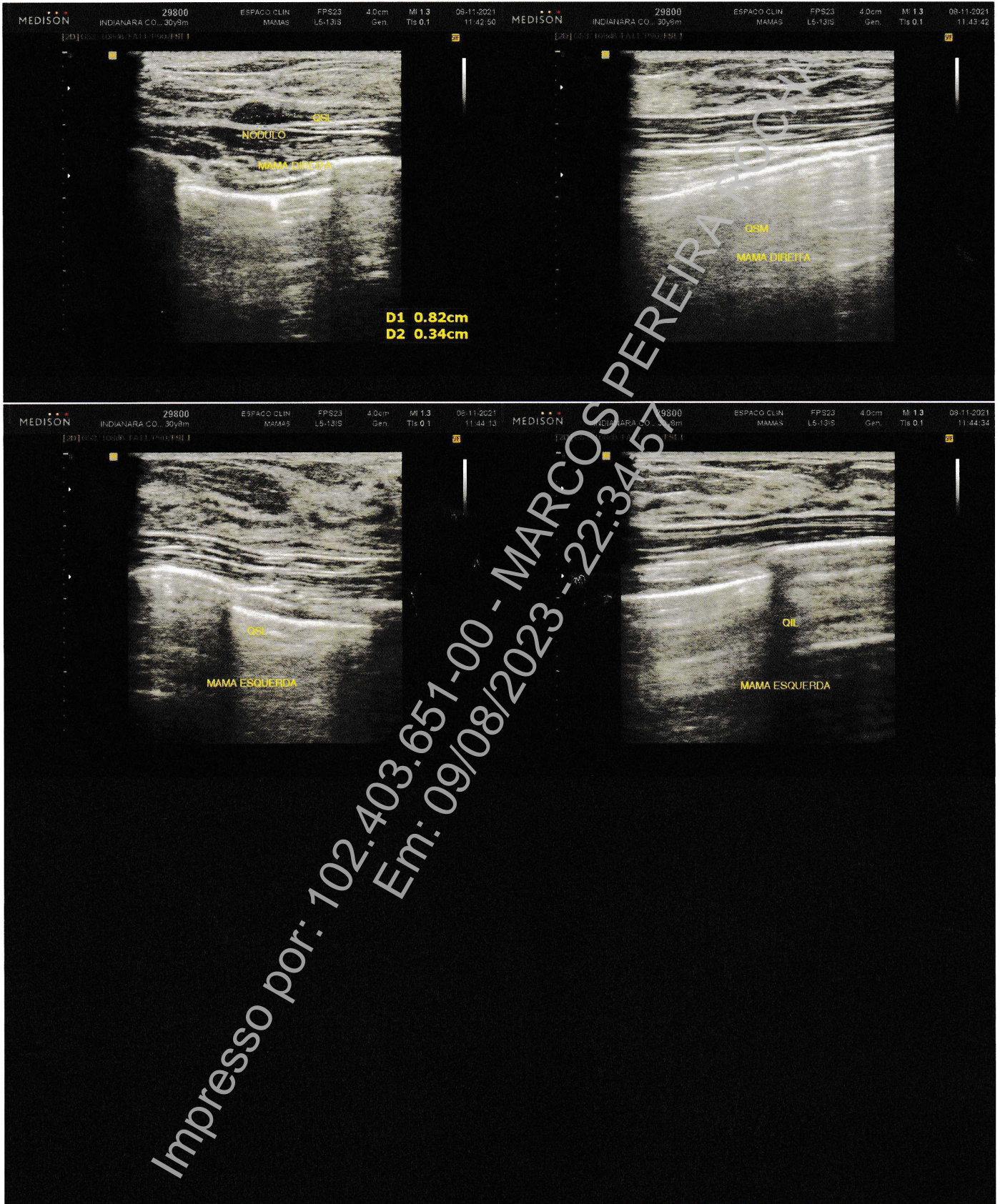
Dr. DIEGO ROSSEMAN VIEIRA

CRM/SC - 27323

Rua Otto Boehm nº 338 - América - Joinville / SC - Fone 2- 47-3433-3195



Paciente: INDIANARA CORREA  
Data Nascimento: 13/02/1991  
ID: 29800  
Data: 08/11/2021







Prefeitura Municipal de Joinville  
Secretaria da Saúde - SUS  
Ubsf Estevao De Matos - 2511746

Identificação:  
**4438-5355206-7**

Código:  
**c5f8e2**



### Requisição de Procedimento nº 5355206

Paciente: **364683 - Indianara Correa** CNS: **701204054544712**

Data de Nasc.: **13/02/1991 (31 ano(s))**

Nome da Mãe: **Custodia Nazario Correia**

Telefone: **(47) 99999-4628**

Requisitante: **Edwignes Carolina Henriques Galende Soares** - CRM-SC: 26504 - **Ubsf Estevao De Matos - 2511746**

Dados Clínicos: Encaminhamento paciente para acompanhamento de nódulos mamários, com orientação de avaliação semestral, entretanto último exame em 11/2021. Paciente sem queixa de mastalgia, alteração de pele ou líquido papilar

Últimos exames:

USG mamária (Espaço Clin: 27/11/2019): Imagens nodulares na mama direita ( 11h: medindo 1,1 x 1,0 x 0,6 cm e distando cerca de 3,3 cm do mamilo e 0,3 cm da pele // as 10h: medindo 0,8 x 0,7 x 0,3 cm, distando cerca de 0,4 cm da pele periférico) // ausência de linfonomegalia no prolongamento axilar // BI RADS 3

USG mamária (espaço Clin 08/11/2021): Nódulos sólidos em mamam direita, comparativamente ao exame realizado em novembro de 2019 não ha evidências de alterações significativas // BI RADS categoria 3

Qtde Procedimento

1 0205020097 - Ultrassonografia Mamaria Bilateral

Condição Importante: P1 / Detalhes: Encaminhamento paciente para acompanhamento de nódulos mamários, com orientação de avaliação semestral, entretanto último exame em 11/2021. Paciente sem queixa de mastalgia, alteração de pele ou líquido papilar  
Últimos exames: USG mamária (Espaço Clin: 27/11/2019): Imagens nodulares na mama direita ( 11h: medindo 1,1 x 1,0 x 0,6 cm e distando cerca de 3,3 cm do mamilo e 0,3 cm da pele // as 10h: medindo 0,8 x 0,7 x 0,3 cm, distando cerca de 0,4 cm da pele periférico) // ausência de linfonomegalia no prolongamento axilar // BI RADS 3  
USG mamária (espaço Clin 08/11/2021): Nódulos sólidos em mamam direita, comparativamente ao exame realizado em novembro de 2019 não ha evidências de alterações significativas // BI RADS categoria 3

### Resumo para Solicitação de procedimentos processados através do BPA-I

Procedimento SUS: **0205020097 - Ultrassonografia Mamaria Bilateral**

Unidade: **Ubsf Estevao De Matos - 2511746**

CNES: **2511746**

Raça/Cor: **Parda**

País (Nacion.): **Brasil**

Data Nascimento: **13/02/1991**

Sexo: **F**

Mãe: **Custodia Nazario Correia**

Telefone: **(47) 99999-4628**

Respons.: **Indianara Correa**

Telefone: **(47) 99999-4628**

Endereço: **Rua Laudelino Gorges, 60, Paranaaguamirim**

CEP: **89231797**

Município: **JOINVILLE UF: SC**

Cód. IBGE Munic.: **420910**

Diagnóstico: **Nodulo mamario nao especificado**

CID10: **N63**

Data Req.: **26/10/2022**

Registrado em 26/10/2022 - 10:18

Emitido em 06/12/2022 - 14:13

Edwignes Carolina Henriques Galende Soares

Eliane Cagnini

O presente documento pode ser validado pelo QR Code ou no site: <https://www.olostech.com.br/portaldocumentos>

**OLOSTECH**

Administração de Recursos Especializados - Impressão em: 06/12/2022 14:13



Sistema  
Único de  
SaúdeMinistério da  
SaúdeLAUDO MÉDICO PARA SOLICITAÇÃO DE PROCEDIMENTOS PROCESSADOS  
ATRAVÉS DO BPA-I

## IDENTIFICAÇÃO DO ESTABELECIMENTO DE SAÚDE (SOLICITANTE)

Endereço: **Ubsf Estevao De Matos - 2511746**2-CNES: **2511746**

## PACIENTE

3-Nome: **364683 - Indianara Correa** 4-Prontuário:  
 5-CNS: **701204054544712** 6-Data Nascimento: 13/02/1991 7-Sexo: F 8-Raça/Cor: Parda  
 9-Mãe: Custodia Nazario Correia 10-Telefone: (47) 99999-4628  
 11-Respons.: Indianara Correa 12-Telefone: (47) 99999-4628  
 13-Endereço: Rua Laudelino Gorges, 60, Paranaguamirim  
 14-Município: JOINVILLE 15-Cód. IBGE Munic.: 420910 16-UF: SC 17-CEP: 89231797

## PROCEDIMENTO(S) SOLICITADO(S)

Código	Descrição	Quantidade
0205020097	Ultrassonografia Mamaria Bilateral	1

## JUSTIFICATIVA DO(S) PROCEDIMENTO(S) SOLICITADO(S)

Diagnóstico:	CID10:	CID10 Sec.:	CID10 Causas:
Nodulo mamario nao especificado	N63		

## Resumo da Anamnese e Exame Físico:

Encaminhado paciente para acompanhamento de nódulos mamários, com orientação de avaliação semestral, último exame em 11/21. USG mamária (11/2019): Imagens nodulares na mama direita ( 11h: medindo 1,1 x 1,0 x 0,6 cm e distando cerca de 3,3 cm do mamilo e 0,3 cm da pele // as 10h: medindo 0,8 x 0,7 x 0,3 cm, distando cerca de 0,4 cm da pele periférico) // ausência de linfonodomegalia no prolongamento axilar // BI RADS 3 USG mamária (11/2021): Nódulos sólidos em mama D // BI RADS 3

## Justificativa do Procedimento:

Encaminhado paciente para acompanhamento de nódulos mamários, com orientação de avaliação semestral, último exame em 11/21. USG mamária (11/2019): Imagens nodulares na mama direita ( 11h: medindo 1,1 x 1,0 x 0,6 cm e distando cerca de 3,3 cm do mamilo e 0,3 cm da pele // as 10h: medindo 0,8 x 0,7 x 0,3 cm, distando cerca de 0,4 cm da pele periférico) // ausência de linfonodomegalia no prolongamento axilar // BI RADS 3 USG mamária (11/2021): Nódulos sólidos em mama D // BI RADS 3

## SOLICITAÇÃO

Nome do Profissional:	Data:	Assinatura e carimbo (Nº Registro do Conselho):
Edwiges Carolina Henriques Galende Soares	26/10/2022	

Documento: (X)CNS ( )CPF Nº Documento: 700500369697154

## AUTORIZAÇÃO

Nome do Autorizador:	Cód. Órgão Emissor:	Assinatura e carimbo (Nº Registro do Conselho):

Documento: ( )CNS ( )CPF Nº Documento:

Número da Autorização

Data Autorização

[ / / ]

## IDENTIFICAÇÃO DO ESTABELECIMENTO DE SAÚDE (EXECUTANTE)

Nome do estabelecimento de saúde executante:

CNES: